Aus der chirurgischen Abteilung des Zahnärztlichen Instituts der Universität Berlin
Direktor: Prof. Dr. Axhausen

Die chirurgische Behandlung der Progenie

Inaugural-Dissertation

zur Erlangung der zahnärztlichen Doktorwürde
an der Friedrich-Wilhelms-Universität zu Berlin

überreicht von

Bronislawa Schmeltzer
aus Königsberg

Tag der Promotion: 25. August 1932

Jena 1932

Universitäts-Buchdruckerei G. Neuenhahn, G. m. b. H., Jena

162

Gedruckt mit Genehmigung der Medizinischen Fakultät der Universität Berlin.

Dekan: Prof. Dr. v. Bergmann
Referent: Prof. Dr. Axhausen

Die Progenie ist eine der häufigsten Bißanomalien. Man versteht unter Progenie, dem mordex prorsus, ein Hervortreten der Kinnpartie, die, um mit Partsch zu sprechen, ein „Konkavwerden der Gesichtslinie" bedingt. In den meisten Fällen ist die Progenie auch mit einer Mesialverschiebung im Bereiche der Backen- und Mahlzähne verbunden.

Diese Mesialverschiebung ist es, die Angle bei seiner Klassifikation maßgebend gewesen ist. Er versteht unter Progenie, die er stets auf eine Überentwicklung des Unterkiefers zurückführt, die Fälle, bei denen eine Mesialverschiebung der unteren Molaren gegen die oberen eintritt, und bezeichnet diese Mesialverschiebung mit Klasse 3. Bei einer solchen Einteilung werden aber sämtliche Fälle des Vorbisses unberücksichtigt, bei denen nur die Frontzähne beteiligt sind, die Mahlzähne dagegen normal artikulieren. Kranz sieht die Ursache einer solchen Anomalie in einer mangelhaften Entwicklung des Oberkiefers im Bereiche der Frontzähne (häufig Folge einer unsachgemäßen Extraktion); er bezeichnet diese Anomalie als Opistognathie, nach Herbst Mikrognathie. Andererseits kann es zu einer Mesialverschiebung im Bereiche der Molaren kommen, z. B. auch infolge von Extraktionen, ohne daß dabei irgendwelche physiognomischen Merkmale der Progenie vorliegen und ohne daß ein Vorbiß der unteren Frontzähne besteht. Einleuchtender erscheint daher die Einteilung Pfaffs, der die Progenie in partielle und totale gliedert. Bei der partiellen Progenie greifen die unteren Frontzähne über die oberen, ohne daß die Artikulation im Bereiche der Molaren gestört ist (Opistognathie nach Kranz). Bei der totalen Progenie artikulieren alle Zähne falsch.

Die anatomischen Besonderheiten, die der progenische Kiefer aufweist, sind nach Hauptmeyer folgende: Der Kieferwinkel hat eine viel stumpfere Form als normal, in extremen Fällen kann er sich dem gestreckten nähern; der Kieferkörper ist nach vorn gezogen, am Kinnteil sehr stark ausgebildet und hat die Form eines „Überhufeisens"; die Äste sind schmal und schlank.

Die ätiologischen Momente, die zu einer Progenie führen, können sehr mannigfacher Art sein. Z. B. wird die Progenie häufig auf Vererbung zurückgeführt. Es ist bekannt, daß sie sich durch ganze Geschlechter vererbt hat — man denke an die Habsburger Unterlippe! — Nach Kantorowicz soll sich gerade bei der Erblichkeit der Progenie ein Zutreffen der Mendelschen Gesetze nachweisen lassen: der Unterkiefer hat hier die dominierende Eigenschaft. Die Vererbung der Progenie läßt sich auch so erklären (ebenfalls nach Kantorowicz),

daß die gegenseitige Korrelation des Ober- und Unterkiefers einmal aufgehoben ist, daß der Oberkiefer von einem, der Unterkiefer vom anderen Elter stammt.

Ein weiterer ätiologisch wichtiger Faktor sind Störungen der inneren Sekretion. In erster Linie sind hier die Störungen der Hypophysentätigkeit zu nennen. Bekannt ist das Krankheitsbild der Akromegalie (zuerst von Pierre-Marie 1886 beschrieben), das durch Hypophysenhypertrophie hervorgerufen wird. Die Progenie pflegt hier besonders starke Ausmaße anzunehmen.

In diesem Zusammenhang ist die Rachitis zu nennen. Der Knochen, der bei rachitischen Kindern viel weicher ist als normal, gibt dem Zug der Muskulatur nach, der Kieferwinkel wird abgeflacht und das Kinn nach vorn gezogen. Die Tatsache, daß man die Progenie häufig in Verbindung mit Schmelzhypoplasien findet, kann die Annahme der Rachitis als ursächlichen Faktor bestärken. Zu erwähnen ist noch, daß manchmal auch gestörte Schilddrüsentätigkeit zu Kieferdeformitäten führen kann, speziell bei Kretinismus.

Angle sieht die hauptsächlichste Ursache für das Zustandekommen von Stellungsanomalien in mechanischen Einflüssen. Kranz sagt hierzu: „Es sei auch unsererseits betont: die größte Rolle bei den Kiefer- und Stellungsanomalien spielen die mechanischen Einflüsse im postfötalen Leben. Die mannigfachen Funktionen, zu denen der Kiefer und die Zähne immer wieder von frühester Jugend an herangezogen werden, alle jene Muskeln, Organe, die bei diesen einzelnen Funktionen (Kauakt, Sprechen, Singen, Atmen) in Tätigkeit treten, machen ihrerseits wieder bis zu einem gewissen Grade ihren Einfluß auf die Gestaltung des Kieferapparates geltend, ebenso werden bestimmte Schlafgewohnheiten als ursächliches Moment angesprochen, und so kommt es, daß wir an keinem Körperteil so häufig Anomalien zu verzeichnen haben, wie gerade am Kauapparat."

Zu einer Ursache mechanischer Art für das Zustandekommen der Progenie würde auch Makroglossie und Ektropium der Weichteile des Unterkiefers gehören. Eiselsberg beschreibt einen Fall von Ektropium des Unterkiefers infolge Verbrennung, bei dem ausgedehnte Narbenzüge das Kinn weit herabzogen: der Unterkiefer war weit vorgeschoben und hatte eine fast schaufelartige Form.

Die Kenntnis der ätiologischen Momente ist für die Therapie von Wichtigkeit. Die Behandlungsart kann individuell durchaus verschieden sein, und die Aussicht auf Erfolg ist bedingt durch ein richtiges Erfassen der Angriffsmöglichkeiten.

Es gibt geringe Grade von Progenie, die die Kaufunktion keineswegs beeinflussen. Der Unterkiefer steht zwar zu weit nach vorn, die unteren Schneidezähne stehen zwar vor den oberen, jedoch nicht so

sehr, daß die Zähne nicht scherenartig aneinander vorbeigleiten könnten. Ein Abbeißen kann also auch auf diese Art zustande kommen, und in der Gegend der Molaren kann Okklusion bestehen, wenn auch mit einer Verschiebung des Unterkiefers nach vorn.

Ein solch geringer Grad von Progenie braucht auch kosmetisch keineswegs störend zu sein. Das Gesicht erhält zwar einen herben Ausdruck, der aber durchaus nicht abstoßend zu sein braucht: der Ausdruck von Energie und Entschlußkraft, den eine leichte Progenie verursacht, kann sogar etwas Anziehendes haben. In diesen Fällen dürfte sich eine Korrektur erübrigen.

Bei Patienten, bei denen die Anomalie stärkere Grade aufweist oder in späterer Zeit störend zu werden droht, kann durch rechtzeitiges Eingreifen, durch eine zeitige sachgemäße orthodontische Behandlung, hauptsächlich wenn es sich um Kinder handelt, die Progenie oft gänzlich beseitigt oder auf ein Maß zurückgeführt werden, das weder kosmetisch noch funktionell mehr störend wirkt. Schon durch rechtzeitige systematische Extraktionen kann manches erzielt werden. Solange das Knochenwachstum noch nicht abgeschlossen ist, ist der Kiefer orthodontischen Maßnahmen leicht zugänglich. Durch sagittalen Druck kann der Unterkiefer zurückgelagert, der Oberkiefer gestreckt werden.

Leider gelangt aber ein großer Teil der an Progenie leidenden Patienten erst in fachärztliche Behandlung, wenn die Deformität schon ihren vollen Grad und der Knochen bereits eine bestimmte Härte erreicht hat und der Einwirkung orthodontischer Maßnahmen nicht mehr zugänglich ist. Es gibt aber auch Fälle, bei denen eine orthodontische Behandlung vergeblich wäre, sogar wenn sie noch zeitig hätten erfaßt werden können. Hier kann die Progenie ganz erschreckende Ausmaße annehmen. Wie sehr sie den Gesichtsausdruck eines Menschen verändern und entstellen kann, geht vielleicht daraus hervor, daß wir uns den sogenannten „Verbrechertyp“ fast immer als einen Menschen mit stark hervortretender Kinnpartie vorstellen. Auch physisch können solche Patienten sehr stark behindert sein. Die Kaufunktion ist sehr erschwert. Ein Abbeißen der Speisen ist höchstens noch seitlich möglich, die Mahlbewegung ist stark beeinträchtigt, hauptsächlich dann, wenn das Gebiß in der Gegend der Molaren etwa noch Lücken aufzuweisen hat. Sehr viele dieser Patienten leiden an chronischen Magenstörungen, Obstipation usw. Bei solchen Fällen kommt nur noch ein chirurgischer Eingriff in Frage.

Die ersten Versuche einer Korrektur von Bißanomalien auf chirurgischem Wege stammen aus der Mitte des vorigen Jahrhunderts. 1848 unternahm Hullihen die Operation eines offenen Bisses. Als Angriffspunkt wählte er den horizontalen Unterkieferast, bei dem er keil-

förmige Excisionen vornahm. Die Schnittführung reichte hier nur bis zu drei Vierteilen des Kieferkörpers, die Kinnpartie wurde nicht reseziert, die Keile durch eine horizontale Schnittführung unterhalb der Vorderzahnwurzeln miteinander verbunden.

Die nächsten recht zahlreichen und auch verschiedenartigen Unterkieferoperationen stammen erst vom Ende des vorigen Jahrhunderts. Es wird versucht, den Unterkiefer zurückzudrängen, indem das Gelenkköpfchen reseziert wird. Auf diese Art gelang es Berger 1897, Jaboulay und Berard 1898, den Unterkiefer um 2½ cm zurückzudrängen. (Es sei erwähnt, daß nach der Behauptung von R. Krüger es sich hier aber nur um traumatische Vordrängung des Unterkiefers und arthritische Veränderung der Kiefergelenke handelte.) In neuerer Zeit wird von Dufourmentel eine Beseitigung der Progenie durch Resektion des Kiefergelenks versucht. Obzwar in 31 Fällen Erfolg zu verzeichnen war, so wird mit Recht der Einwand erhoben, daß ein gesundes Gelenk mit komplizierter Funktion zerstört wird und an seine Stelle ein mangelhafter Ersatz tritt.

In den meisten Fällen wurde eine Beseitigung der Progenie durch Verkürzung des horizontalen Unterkieferastes erstrebt. Durch das Fehlen einer systematischen Zusammenarbeit von Chirurg und Zahnarzt wurde aber der Erfolg dieser ersten Versuche nicht nur außerordentlich erschwert, sondern in vielen Fällen sogar illusorisch gemacht.

Im Jahre 1898 operierte der Chirurg Dr. Blair aus St. Louis einen dreiundzwanzigjährigen Studenten, der eine äußerst störende Progenie hatte. Von der lingualen Seite des Kiefers aus wurde der Knochen freigelegt und mit einer doppelten Stichsäge, deren Blätter gerade die gewünschte Entfernung von einander hatten, eine Scheibe aus dem horizontalen Aste entfernt. Der Schnitt verlief links in der großen Lücke zwischen erstem und zweitem Backenzahn, rechts in der von dem zweiten Praemolaren gebildeten Lücke. Für irgendwelche zahnärztlichen Vorbereitungen war nicht gesorgt worden, die Fixation sollte durch eine Knochennaht mit Kupferdraht und Gipsverband erfolgen. Diese Art der Fixation versagte vollkommen, eine knöcherne Vereinigung fand nicht statt, und starke Eiterung trat ein. Erst nachdem der Zahnarzt Dr. Whipple hinzugezogen wurde, der die benachbarten Zähne durch Metallbänder, den Ober- und Unterkiefer durch Drahtligaturen verband, trat Heilung ein. Bei den vorderen Zähnen wurde gute Okklusion erzielt, bei den Molaren und Praemolaren mußte erst durch Kronen Okklusion hergestellt werden.

Angle beschreibt einen Fall, der in New Orleans operiert wurde und der nicht nur fast völlige Nekrose des Unterkiefers zur Folge hatte, sondern der beinahe ad exitum führte. Es waren hier Teile aus

den Kieferwinkeln entfernt worden und die Knochensegmente wurden ohne jede Stütze und Schienung nur durch Knochennaht aneinander befestigt. Eine Naht lockerte sich schon nach drei Tagen, wurde ausgestoßen und nicht mehr erneuert.

Diese beiden Fälle werden von Angle sehr scharf kritisiert und vor allem das Fehlen jeglicher zahnärztlicher Vorbereitung und die Fixation durch Knochennaht gerügt. Sowohl Angle als auch Whipple machen Vorschläge für weitere Behandlung. Von beiden wird besonders auf eine genaue Adaptierung der Sägeflächen Wert gelegt. Angle fordert eine tadellose Okklusion der Zähne und Fixation durch Schienung, da ja die Zähne sehr günstige Angriffspunkte darstellen. Whipple, der eine Schiene ebenfalls für unentbehrlich hält, will vor allem sie schon vorher auf dem Gipsmodell hergestellt haben. Jedoch glaubt er, daß Schienung allein oft unzureichend sei, und empfiehlt als weitere Fixationsmöglichkeiten die Knochennaht und den Gipsverband.

Die Anweisungen Angles wurden 1909 von Kümmel befolgt, der eine neunundzwanzigjährige Patientin mit sehr entstellender Progenie operierte; die Schienung wurde von Floris übernommen. Die Operation sollte zweizeitig durchgeführt werden. Es wurde erst auf der rechten Seite in der Gegend der Molaren eine Keilresektion vorgenommen; der Heilungsverlauf war ein sehr langsamer. Da dann aber die Okklusion und das Aussehen leidlich zufriedenstellend waren, verzichtete die Patientin auf weitere Eingriffe, so daß die zweite Seite nicht mehr operiert wurde.

Auch Pickerill operierte 1912 einen Fall von Progenie zweizeitig, indem er 5—8 mm dicke Knockenstücke in der Gegend der Praemolaren zugleich mit diesen entnimmt. Die Operation der andern Seite geschah nach zwei Monaten noch vor völliger Verheilung der ersten. (Nach Pichler ist dies gutzuheißen; er hält die allzu große Besorgnis von Floris für übertrieben und meint, ein voller Erfolg könne nur dann eintreten, wenn die zweite Operation noch vor völliger Festigung der zuerst operierten Seite durchgeführt wird.)

Der von Pickerill operierte Fall war nicht absolut erfolgreich zu nennen, da ein leichter Vorbiß bestehen blieb. Nach Pichler hätte ein größeres Stück reseziert werden müssen, auch wird die von Pickerill verwandte Schiene von Pichler für unzureichend erklärt.

Es werden noch andere Wege zur operativen Beseitigung der Progenie beschritten. Cryer schlägt 1901 vor, durch den Kieferwinkel einen nach vorn offenen halbkreisförmigen Schnitt zu legen und den Kiefer nach hinten zu schieben. Die Operation, die Harsha im Jahre 1912 ausführt, wählt auch den Kieferwinkel als Angriffspunkt.

Unter Schonung des nervus mandibularis werden Knochenstücke aus dem Kieferwinkel entnommen; der Erfolg dieser Operation war zufriedenstellend.

In ähnlicher Weise gehen in neuerer Zeit R. Krueger, Schröder und Ernst vor. Das Zurückschieben des Unterkiefers wird hier dadurch erreicht, daß nach dem Vorschlage von Ernst aus dem Kieferwinkel ein schmales Dreieck entnommen wird. Die Stellung des aufsteigenden Astes wird hierdurch senkrechter, der Kieferwinkel wird spitzer und der Kieferbogen kann bis zum normalen Schluß der Zähne zurückgeschoben werden.

Ein wirklich systematisches Vorgehen bei Kieferoperationen setzte erst seit dem Krieg ein. Das reiche Material, das die schweren Kieferschüsse und Verletzungen hier boten, die vielen Erfahrungen, die hier gesammelt werden konnten, waren gute Lehrmeister. Man hat es erfahren, wie sehr der Erfolg von einer guten Vorarbeit, von einer sorgfältigen Schienung nach der Operation abhängig ist. Es zeigte sich auch, wie wichtig es ist, die Operation ohne Verletzung der Mundschleimhaut durchzuführen, da nur auf diese Weise die Asepsis gewahrt werden kann. Dieses wird besonders auch immer wieder von Mayrhofer betont und ist früher in keiner Weise beachtet worden. Es muß auch dafür gesorgt werden, daß die Extraktion der zu entfernenden Zähne rechtzeitig erfolgt; die Operation ist erst nach vollständiger Verheilung der Extraktionswunde vorzunehmen. In keinem Fall dürfen sich im Operationsbereich noch Zähne befinden, da die — eventuell geschädigte — Pulpa immer der Ausgangspunkt eines Infektionsherdes sein kann. Außerdem muß an Gipsmodellen die Größe und Form des zu resezierenden Stückes genau festgelegt werden. Eventuell ist auch eine orthodontische Vorbehandlung vorzunehmen, um später eine genaue Artikulation zu erzielen. Die Schienen müssen ebenfalls vor der Operation an Hand von korrigierten Gipsmodellen hergestellt werden. Auch geht man von nun an dazu über, die Operation in Lokal- und Leitungsanästhesie auszuführen, während man früher (zum Beispiel Eiselsberg 1901) noch am hängenden Kopf operierte.

Es ist ein Verdienst Pichlers, diese Richtlinien zu einer Methode ausgearbeitet zu haben. Es wird hierdurch ein systematisches Vorgehen ermöglicht, und der Erfolg der Operation ist nicht mehr Angelegenheit des Zufalls.

Bei der Operation, die Pichler 1916 ausgeführt hat, ist zum ersten Male auf solch ein systematisches Vorgehen Wert gelegt worden. Die Schnittführung, die Pichler hier angibt, weicht von den bisher bekannten Methoden etwas ab. Zwar wählt er als Angriffspunkt auch den horizontalen Unterkieferast, um aber die Berührungsflächen der Knochen zu vergrößern und um zu verhindern, daß das hintere Kiefer-

fragment durch die Wirkung der Kaumuskulatur hochgezogen wird, durchtrennt er den Knochen stufenförmig. Nach Abschieben des Periostes wurde eine kleine, stark gekrümmte Aneurysmanadel und damit eine Giglische Drahtsäge, ohne die Mundschleimhaut zu verletzen, um den Kiefer herumgeführt und dieser subperiostal durchtrennt. Die Größe der zu entfernenden Knochenstücke und ebenso die genaue Schnittführung war vorher an Gipsmodellen festgelegt worden. Es wurden Blechschablonen hergestellt, die bei der Operation auf die äußere Kieferfläche aufgelegt wurden und als Führung für die Säge dienten. So konnte eine genaue Adaptierung der Sägeflächen erreicht werden. Der Erfolg dieser Operation war durchaus befriedigend.

Mit den steigenden Anforderungen, die jeder Operateur nun an sich zu stellen begann, traten aber doch die Mängel zutage, wie sie als Folge einer Totalresektion des horizontalen Unterkieferastes unvermeidlich waren. Schon der kosmetische Erfolg ließ zu wünschen übrig: die Schnittführung am unteren Kieferrande, wenn auch noch so geschickt und sachkundig ausgeführt, mußte doch eine späterhin stets sichtbare unschöne Narbe hinterlassen. Ein weiterer Mangel war die in diesen Fällen stets unvermeidliche Durchtrennung von Nerv und Arterie alveolaris inferior, und schließlich war bei der doppelseitigen Resektion des horizontalen Unterkieferastes die Gefahr einer Verschiebung der Bruchstücke nicht auszuschalten, was die orthopädische Nachbehandlung unter Umständen sehr erschweren und den Heilungsverlauf komplizieren konnte.

So ging man denn dazu über, bei den Progenieoperationen die Resektion nicht am horizontalen, sondern am aufsteigenden Ast vorzunehmen, — ein Verfahren, das zum ersten Male schon 1905 von Arbuthnoth Lane angewandt worden ist. Die Osteotomie erfolgt hier beiderseitig zwischen foramen und incisura mandibulae, der Unterkiefer wird als Ganzes zurückgeschoben und in der gewünschten Stellung durch Interdentalschienung fixiert. Ein besonderer Vorteil dieses Verfahrens ist es auch, daß hier mit Sicherheit ohne Eröffnung der Mundhöhle gearbeitet werden kann.

Heute ist diese Methode fast allgemein üblich geworden: in allen Fällen wird eine Durchtrennung des aufsteigenden Astes oberhalb des foramen mandibulae erstrebt, allerdings suchen die einzelnen Autoren auf verschiedene Art den Zugang hierzu zu gewinnen.

So wird von Perthes und Schloeßmann die Osteotomie des aufsteigenden Astes auf folgende Weise ausgeführt: Sie gehen am unteren Kieferrande ein; der angulus mitsamt dem Ansatz des Masseter werden freigelegt. Der Masseter wird ein Stück vom Kiefer abgelöst, und der Unterkieferast in der Richtung von unten außen nach oben innen durch Meißelung durchtrennt. Der Meißel muß oberhalb der

Lingula zum Vorschein kommen, um Nerv und Arterie alveolaris inferior zu schonen. Nach beiderseitiger Durchtrennung kann der Unterkiefer zurückgeschoben und in der gewünschten Lage fixiert werden. Neben dem Vorteil einer sicheren Schonung des nervus facialis ist zu sagen, daß die hier sehr großen Knochenwundflächen einen glatten Heilungsverlauf in Aussicht stellen.

Bei der seit 1926 von Pichler angewandten Methode (nach Angaben von Kostečka) erfolgt die Durchtrennung des aufsteigenden Astes ohne äußeren Schnitt: eine lange krumme Nadel wird vor oder hinter dem aufsteigenden Ast eingestochen, unter Knochenfühlung um die Innenseite des Kieferastes herumgeführt und durch die Haut wieder ausgestochen. Eine Drahtsäge wird nachgezogen und damit der Knochen von innen nach außen durchsägt. Die Schnittrichtung muß vorher an Gipsmodellen genau festgelegt werden und ist sehr verschieden. Der kosmetische Erfolg ist hier sehr gut, da die Stichwunden mit der Zeit ganz unsichtbar werden. Nur muß während der Operation darauf geachtet werden, daß die Säge die Einstichöffnungen nicht erweitert.

Lindemann sucht den Zugang zum aufsteigenden Ast vom Ohr aus zu gewinnen, und zwar verläuft bei ihm die Schnittführung vor dem Ohre, vom Ohrläppchenansatz aufwärts. Die glandula parotis wird zurückgeschoben, der Knochen subperiostal durchsägt. Die Durchtrennung erfolgt zwischen incisura und foramen mandibulae rechtwinklig zur Längsachse des processus condyloideus. Die genaue Lage des Schnittes ist von Fall zu Fall zu bestimmen.

Eine Methode, die im Prinzip mit dem Vorgehen Lindemanns identisch ist, sich in der Art der Schnittführung aber von ihr grundsätzlich unterscheidet, ist die nach Bockenheimer modifizierte Methode von Axhausen. In beiden Fällen erfolgt eine Freilegung des Kiefergelenks; während aber Lindemann den Zugang zum aufsteigenden Ast durch Schnittführung vor dem Ohr zu gewinnen sucht, bedient sich Axhausen des retroaurikulären Zugangs.

Bei dem Vorgehen Lindemanns ist der Raum, der zum Vordringen auf den Knochen zur Verfügung steht, das Dreieck zwischen Ohransatz und den oberen Facialisästen. Das Operationsgebiet ist hier sehr beschränkt. Es hat die Gestalt eines Wundtrichters, der durch starken Hakenzug möglichst erweitert werden muß, dessen Übersichtlichkeit aber dennoch viel zu wünschen übrig läßt. Die Gegend des Kiefergelenks liegt nicht frei da, sondern wird nur in der Tiefe sichtbar. Blutungen, die in solchen Fällen auftreten, sind nicht leicht zu beherrschen, weil die Gefäße nur schwer zu fassen sind. Endlich besteht infolge des starken Hakenzuges immer die Gefahr von Facialisparesen; bei den auf diese Art operierten Fällen wurden siebenmal

vorübergehende Facialislähmungen beobachtet (fünfmal Orlowitsch-Wolk, zweimal Axhausen).

Die Schnittführung, die von Bockenheimer angegeben wird, soll durch die ganze Länge der Ohransatzfurche verlaufen. Der knorplige Gehörgang wird freigelegt und quer durchtrennt. Die lockere Umhüllung der Parotis wird vom Gehörgang stumpf getrennt und die Ohrmuskeln samt der Parotiskapsel werden weit nach vorn verlagert. Durch stumpfe Präparation kann das ganze obere Gebiet der Parotisloge bis zum Jochbogen und Tuberkulum freigelegt werden. Die Vorteile, die dieses Verfahren gegenüber der Lindemannschen Technik bietet, bestehen vor allem in einer großen Übersichtlichkeit des Arbeitsfeldes. Das Kiefergelenk und das obere Ende des aufsteigenden Astes bis zum proc. coronoideus sind gut zu übersehen, die Osteotomie kann unter Führung des Auges vorgenommen werden. Die Blutstillung der oft ziemlich großen Gefäße bereitet hier keine Schwierigkeiten. Nach Beendigung der Operation wird das Ohr zurückgeklappt, die Wunde verschlossen und der Gehörgang drainiert.

Die Einwände, die gegen dieses Vorgehen erhoben werden und die die Ursache dafür bilden, daß die Methode bisher nicht den zu erwartenden Anklang gefunden hat, bestehen vor allem in folgendem: erstens wird befürchtet, daß durch die Durchtrennung des knorpligen Gehörgangs die Asepsis gefährdet sei, und zweitens, daß die Heilung durch Granulation- und Stenosenbildungen im Gehörgang erschwert ist. Eine erhöhte Infektionsgefahr ist theoretisch wohl vorhanden, praktisch ist sie aber im allgemeinen nicht sehr groß. Durch mechanische Säuberung, wie Einführen von Öltropfen am Abend vorher, Ausspritzen mit lauwarmem Borwasser, Austupfen des Ohres mit Alkohol, außerdem Jodierung des proximalen Stumpfes im Augenblick der Durchtrennung und Verschließen des Gehörganges durch Tampon läßt sich eine praktisch ausreichende Asepsis erzielen. In den 24 Fällen, bei denen von Axhausen der retroaurikuläre Schnitt angewandt worden ist (Progenie- und Kiefergelenkoperationen), hat nie eine daher rührende Störung bemerkt werden können. Allerdings ist es unumgänglich, der Operation eine ohrenärztliche Untersuchung vorangehen zu lassen: im Falle irgendwelcher Störungen, chronischer Entzündungen und Eiterungen muß natürlich von einer Eröffnung des Gehörganges Abstand genommen werden.

Der zweite Einwand, demzufolge Granulationsbildung und Schrumpfung im Gehörgang zu befürchten sind, hat mehr Berechtigung. Es wurde versucht, solchen Eventualitäten vorzubeugen, indem die Durchtrennungsstelle in den Anfangsteil des Gehörganges verlegt wurde. Nach der Operation sollte der Gehörgang durch Zelluloidtrichter wegsam gehalten werden. Ein Teil der Operationen verlief

auch tatsächlich komplikationslos, bei mehreren späteren Fällen jedoch traten beträchtliche Heilungsstörungen auf. Mehrmals wurde die Inanspruchnahme der Ohrenklinik erforderlich, zweimal mußte sogar ein plastisch-operativer Eingriff erfolgen.

Um diesen Gefahren aus dem Wege zu gehen — die Enge des Gehörganges setzt der Wiedervereinigung der Wundränder oft beträchtliche Schwierigkeiten entgegen, die Wundversorgung läßt viel zu wünschen übrig —, wird von Axhausen heute eine Operationstechnik angewandt, die alle Vorteile der Methode Bockenheimer beibehält, den Schwierigkeiten aber begegnet. Die Durchtrennungsstelle wird von Axhausen vom Gehörgang in die Ohrmuschel verlegt. Eine Narbenbildung und Verengerung im Gehörgang ist nun auch ohne Benutzung eines Drains ausgeschlossen, da der Schnitt ja nun gar nicht mehr im Gehörgang selber verläuft. Die Desinfektion der Haut ist jetzt auch eine viel gründlichere, die Hautnaht kann viel exakter gelegt werden. Für das Gelingen der Operation ist es aber auch hier unumgänglich, bei jedem Fall eine ohrenärztliche Untersuchung vorangehen zu lassen: bei einem infektiösen Prozeß im Mittelohr muß von der Operation Abstand genommen werden, dagegen ist ein geschlossener Mittelohrkatarrh kein Hindernis.

Der Gang der Operation ist folgender. Um die Sterilität des Arbeitsfeldes zu gewährleisten, muß, wie schon vorher erwähnt, bereits am Abend vor der Operation zu den Vorbereitungen geschritten werden. Das Ohr wird ausgespritzt, Öltropfen werden in den Gehörgang eingeführt, dann wird das Ohr mit Wattetampon verschlossen. Am nächsten Morgen wird das Ausspritzen wiederholt, der Gehörgang wird mit Alkohol desinfiziert, der Gehörgangsabschnitt und die Ohrmuschel jodiert. Bis zur völligen Beendigung des Eingriffs wird der Gehörgang durch Tampon verschlossen. Hierauf kann zur Operation selber geschritten werden.

Die äußere Gehörgangsöffnung wird umschnitten, wobei der Schnitt hinten gleich den Knorpel durchsetzt und vorn über die Höhe des Tragus verläuft. Die Ohrmuschel wird nach vorn gezogen. Dann werden die dünnen Muskelfasern durchtrennt. Der Schnitt verläuft jetzt in der hinteren Ohrrinne vom oberen bis zum unteren Ende der Ohrmuschel und wird in der Mitte nur bis zur Durchtrennungsstelle des Knorpels geführt. Der Schnitt wird oben und unten knochenwärts vertieft, und die Knorpeldurchtrennung von hinten vervollständigt. Der Tragusknorpel bleibt am Gehörgang. Der knorplige Gehörgang wird vorn, oben und unten isoliert. Im oberen Bereich der Wunde wird der Jochbogen freigelegt, und die Weichteile werden von ihm teils scharf, teils stumpf bis zum tuberculum articulare losgelöst. Ein großes Gefäß, das hierbei regelmäßig erscheint, muß durchtrennt und

doppelt unterbunden werden. Die Trennung der Gelenkkapsel von den Parotisschichten erfolgt vom Jochbogen aus. Wenn die Drüsensubstanz um den Kieferrand herumgeht, so ist die hier sehr dünne Parotisschicht zu durchtrennen, was aber ohne größere Blutung vor sich geht. Die Lösung wird nach dem unteren Kieferrand zu fortgesetzt, bis der Kieferrand nackt vorliegt. Dann kann der Knochen mit dem Elevatorium bis zum processus coronoideus freigelegt werden und die Osteotomie unter Führung des Auges erfolgen. Nachdem die Durchtrennung auf beiden Seiten erfolgt ist, kann der Unterkiefer in die gewünschte Lage gebracht und durch intermaxilläre Verschnürung fixiert werden. Nach Beendigung der Operation wird das Ohr zurückgeklappt — die Ohrmuschel legt sich ganz von selber an den am Gehörgang haftenden Teil. Die Wunde wird mit Hautknopfnähten verschlossen, der Tampon aus dem Ohr entfernt und ein komprimierender Verband angelegt.

Nach dieser Methode ist die Operation von Axhausen vierundzwanzigmal durchgeführt worden und zwar mit bestem sowohl kosmetischem als auch funktionellem Erfolg. Verengerungen des Gehörganges traten nicht mehr auf: da die Wunde nicht mehr im Gehörgang liegt, sind sie ja auch gänzlich ausgeschlossen. Verletzungen des Facialis können nicht eintreten; nur zweimal, in Fällen, bei denen der aufsteigende Ast stark nach vorn verlagert war, und die Weichteile infolgedessen stark nach vorn gezogen werden mußten, erfolgte eine vorübergehende leichte Parese des Stirn- und Augenastes. Die Blutstillung bietet keine Schwierigkeiten, da bei der großen Übersichtlichkeit des Arbeitsfeldes die Gefäße leicht zu unterbinden sind.

Die hier folgende Beschreibung einiger von Axhausen operierter Fälle möge dazu dienen, die Methode Bockenheimer-Axhausen zu veranschaulichen.

Fall I.

Pat.: Lucie Krüger, 13 Jahre alt.

Anamnese: Eltern und Geschwister sind gesund, in der Familie sind keine Gebißanomalien nachzuweisen. Als Kind hatte Pat. längere Zeit Rachitis und erkrankte einmal an Lungenentzündung. Solange sie sich erinnern kann, besteht bei ihr eine Progenie, und sie hat viel unter der gestörten Artikulation zu leiden. Seit drei Jahren ist Pat. bei Prof. Simon in orthodontischer Behandlung, es konnte jedoch keine Besserung erzielt werden.

Befund: Der Ernährungszustand der Pat. ist mäßig, Herz und Lunge o. B. Es fällt die starke Progenie auf, derzufolge das Mittelgesicht stark eingesunken ist. Die Artikulation und Okklusion ist sehr stark gestört. Die meisten Zähne sind stark rachitisch verbildet $\frac{\quad}{6}\,|\,\frac{6}{6}$

sind außerdem kariös und haben Zementfüllungen. Es artikulieren nur $\frac{6}{}$ auf $\frac{}{7}$. Die Schneidekanten der unteren Schneidezähne sind um 5—7 mm vorgeschoben.

Die Operation wird am 20. 10. 30 von Prof. Axhausen in Leitungs- und Lokalanästhesie vorgenommen. Es ist die Osteotomie des aufsteigenden Astes nach Lindemann vorgesehen. Es wird ein kleiner Einschnitt am rechten Ohrläppchen gemacht, und es soll nun zur subkutanen Durchsägung des aufsteigenden Astes mit der „Lindemannschen Stichsäge" geschritten werden. Das Aufsuchen des hinteren Teiles des aufsteigenden Astes und die stumpfe Freilegung der Knochenfläche erweist sich aber als äußerst schwierig, es kommt zu einer leichten Verletzung der Parotiskapsel. Da auch beim Sägen, das nur sehr langsam vor sich gehen kann, eine heftige Blutung auftritt, die zur Tamponade der Wunde zwingt, wird von der Vollendung der Operation vorläufig Abstand genommen. Im Anschluß an die Operation wird eine Parese im Stirn- und Augenast des n. facialis bemerkbar.

Am 3. 12. 30 wird von neuem zur Operation geschritten, wiederum in Leitungs- und Lokalanästhesie.

Diesmal erfolgt Freilegung des Kiefergelenks und des aufsteigenden Astes mit der Schnittführung nach Bockenheimer (oberflächliche Durchtrennung des Gehörganges). Die Operation wird erst rechts vorgenommen. Der schmale Granulationsrest wird exzidiert, was aber nur teilweise gelingt. Auch das Zurückdrängen der Parotis wird hier durch den noch bestehenden Bluterguß sehr erschwert. Zuletzt ist jedoch die Inzisur klar zu unterscheiden. 1 cm unterhalb der Inzisur wird der aufsteigende Ast mit der „Lindemannschen Säge" unter Führung des Auges durchsägt. Die letzte Durchtrennung erfolgt durch Meißelschlag. Eine stärkere Blutung ist auch hier nicht zu vermeiden. Der Wundverschluß erfolgt durch Naht bis auf Öffnung für Tampon und Tampon im Ohr.

Links wird die Osteotomie in gleicher Weise vorgenommen. Der Eingriff ist aber wegen Fehlens der Granulationen und der geringeren Blutung bedeutend einfacher. Kompletter Nahtverschluß.

Der Unterkiefer wird zum Oberkiefer in Schlußstellung gebracht und durch intermaxilläre Verschnürung fixiert.

Heilungsverlauf: Links ohne Komplikationen, rechts tritt starke Schwellung vor dem Ohr auf, die druckempfindlich ist. Da sowohl die Druckempfindlichkeit als auch die Infiltration ständig zunehmen, wird am 13. 12. die Operationswunde im unteren Teil erweitert und nach dem Gelenk zu vertieft. Es erfolgt Drainage, der Tampon im Ohr wird erneuert. Die Sekretion aus dem rechten Drain hält aber an. Am 27. 12. wird ein kleiner oberflächlicher Abszeß in der Mitte zwischen Kinn und Kieferwinkel inzidiert und drainiert. Langsame Heilung.

Am 21. 1. werden die Gummizüge entfernt, am 31. 1. wird Pat. entlassen.

Diese Betrachtung ist deswegen von Interesse, weil rechts die Osteotomie mit dem Zugang Lindemanns wegen der außerordentlich starken und andauernden Blutung nicht durchgeführt werden konnte, während später mit dem retroaurikulären Schnitt die Operation in einer Sitzung auf beiden Seiten ausgeführt wurde.

Als maßgebend für den Heilverlauf kann allerdings nur die linksseitige Osteotomie angesehen werden, da der Eingriff rechts durch die von der ersten Operation herrührenden Granulationsbildungen kompliziert war. Links war daher der Heilverlauf gänzlich komplikationslos, während rechts die Sekretion noch lange anhielt und sich bis zur Abszedierung steigerte.

Den kosmetischen Erfolg veranschaulicht man sich wohl am besten, wenn man die der Arbeit beigefügten Bilder der Pat. betrachtet. Bild 1a zeigt die Pat. vor der Operation. Es fällt der stupide Ausdruck auf, der dem unteren Teil des Gesichtes etwas ausgesprochen Unintelligentes verleiht. Bild 1d und 1e stellt die Pat. nach der Operation dar: der Ausdruck ist völlig verändert, das Gesicht erscheint nun ausgesprochen anziehend.

Die Bilder 1b, 1c und 1d, die die Artikulation der Zahnreihen vor und nach der Operation zeigen, lassen erkennen, daß auch in funktioneller Hinsicht die besten Resultate erzielt worden sind.

Fall II.

Pat.: Max Sadowski, 20 Jahre alt.

Anamnese: In der Familie sind keine Gebißanomalien nachzuweisen, eine Schwester leidet an Nasenpolypen. Als Kind hatte Pat. Masern und Ziegenpeter. Mit 7 Jahren wurden bei ihm Nasenpolypen entfernt. Mit 18 Jahren bestand jedoch eine erneute Behinderung der Nasenatmung, die eine zweite Nasenoperation notwendig machte; diesmal wurden Knochenwucherungen aus der Nase entfernt.

Schon beim Milchgebiß bestand eine Progenie. Jedoch war hier noch Okklusion im Bereiche der Molaren vorhanden. Der Durchbruch der bleibenden Zähne war sehr erschwert, da die Milchzähne sehr resistent waren; die Eckzähne sind auch außerhalb des Zahnbogens durchgebrochen. Der Pat. begab sich in orthodontische Behandlung zu einem Dentisten. — Nach dem Durchbruch der Molaren und der Weisheitszähne verstärkte sich die Progenie. Die Unterlippe war stets trocken und von Borken bedeckt. Seit März 1930 machten sich Schmerzen beim Kauen am linken Kieferwinkel bemerkbar. Der Pat. begab sich in die Behandlung der Universitätsklinik Königsberg, wo drei Molaren entfernt wurden, um die Weiterentwicklung der Pro-

genie zum Stillstand zu bringen. Auch wurde projektiert, den Kieferkamm etwas abzutragen. Darauf ließen die Schmerzen nach, ebenso die vorher bestehende Neigung zum offenen Biß. Jedoch die Progenie blieb bestehen.

Zur Zeit klagt der Pat. über sehr starke Beschwerden beim Kauen; desgleichen treten öfters sehr starke Magenbeschwerden auf, die sich bis zu „Krämpfen" steigern können. Die Schmerzen am linken Kieferwinkel sind wieder vorhanden und werden durch die Kaubewegung noch verstärkt. Manchmal spürt Pat. ein Knacken im Kiefergelenk.

Befund: Das Allgemeinbefinden des Pat. ist gut. Eine Asymmetrie des Gesichtes fällt nicht auf. Der Kieferwinkel ist stumpf, der aufsteigende Ast kürzer als normal. Kiefergelenk o. B., beim Sprechen keine Zischlautbildung. Der Gaumen ist hoch, der Mund gepflegt.

Die Zähne okkludieren nicht miteinander, die horizontale Schneidezahndistanz in der Mittellinie beträgt 11 mm, bei völliger Schlußbißstellung ca. 4 mm Überbiß des Unterkiefers. Die Mittellinie des Unterkiefers ist um eine halbe untere Schneidezahnweite nach links verschoben. Die Zähne sind nicht gekippt.

Als Vorbereitung zur Operation werden Schienen angefertigt, und zwar für den Oberkiefer ein Entlastungsbügel aus 1.8 mm starkem Viktoriadraht (halbrund), der in zwei Molarenröhrchenbändern um $\frac{6}{}\,|\,{}^{6}$ – endigte und mit Drahtligaturen interdental befestigt wurde. Für den Unterkiefer wurde eine Schiene mit Außen- und Innenbügel angefertigt, die an zwei fugenlosen Ringen $\frac{}{4}\,|\,\frac{4}{}$ angelötet wurden. Die Befestigung der Schiene geschah durch Einzementieren und interdentale Drahtligaturen.

Am 6. 2. 31 wurde die Operation in Lokalanästhesie von Prof. Axhausen vorgenommen. Die Freilegung des rechten Kiefergelenks und des aufsteigenden Astes erfolgte mit der Schnittführung nach Bockenheimer bei oberflächlicher Durchtrennung des Gehörganges. Da das Kiefergelenk sehr weit nach innen lag, gestaltete sich die Freilegung etwas schwierig. Die Osteotomie dicht unter der Incisur erfolgte durch Meißelung, da die Lindemannsäge nicht faßte. Dabei brach der Knochen an der Incisur etwas ein. Der Verschluß erfolgte durch Naht bis auf Tampon im unteren Winkel und Drainage mit Zelluloidröhrchen. Der Gehörgang wird mit 4 Catgutnähten vereinigt.

Die Freilegung links geschah in gleicher Weise. Schon bei Lösung der Ohrmuschel trat eine starke arterielle Blutung auf, die durch Ligatur zum Stehen gebracht werden konnte. Bei der Freilegung des Kiefergelenks mußte eine dicke Vene doppelt unterbunden werden, die aus einem großen, hinter dem aufsteigenden Ast und Kiefergelenk

hinaufsteigenden Gefäß entsprang. An gleicher Stelle befand sich eine stark pulsierende Arterie, aus der ein mäßig dicker Ast quer über den Kieferast hinüberging. Auch dieser Ast mußte doppelt unterbunden werden. Die Durchtrennung des aufsteigenden Astes erfolgte auch auf dieser Seite durch Meißelung 1½ cm unter der Incisur. Die Wundversorgung war die gleiche wie rechts. Nach der beiderseitigen Operation ließ sich der Unterkiefer leicht zurückführen bis zur Schlußbißstellung der Frontzähne. Die Fixation erfolgte durch feste elastische Verschnürung.

Die Heilung verlief ohne wesentliche Komplikationen, rechts etwas schwieriger als links.

Am 27. 2. wurden die Drahtligaturen durch straffe, elastische Gummizüge ersetzt. Am 9. 3. wurde links ein Senkungsabszeß im Chloräthylrausch gespalten und drainiert.

Am 18. 3. macht sich eine Facialisparese im linken oberen Ast bemerkbar — rechts sind die Erscheinungen nur ganz leicht — (Stirnrunzeln erschwert, Bellsches Phänomen, Lagophtalmus). Gehörs- und Geschmacksstörungen sind nicht nachzuweisen.

Am 26. 3. werden die Gummizüge entfernt. Beiderseits ist eine feste Konsolidierung der Knochen erzielt worden. Die Zahnreihen artikulieren fast normal, die Mittellinie ist um ca. 2 mm nach links verschoben. Es wird Spreizbehandlung vorgenommen.

Am 31. 3. werden die Schienen entfernt. Die Öffnungsweite ist fast normal.

Am 11. 4. wird Pat. als geheilt entlassen

Beim Pat. Sadowski haben wir es mit einem Fall ganz besonders starker Progenie zu tun. Wenn man Bild 2a betrachtet, so kann man verstehen, daß ein Gesichtsausdruck, wie er hier durch die Progenie verursacht ist, Anlaß zu seelischen Depressionen und Minderwertigkeitskomplexen geben kann. Es ist durchaus nicht unwahrscheinlich, daß die starken Kau- und Magenbeschwerden, über die der Pat. zu klagen hatte, und wie sie als Folge einer sehr stark erschwerten Kaufunktion auch erwartet werden können, durch solche seelischen Momente allzusehr in den Vordergrund gestellt worden waren. Wie schwierig die Stellung eines Menschen, der von der Natur sowohl in kosmetischer als auch in gesundheitlicher Beziehung so sehr geschädigt ist, im Leben und vor allem auch im Berufsleben ist, läßt sich ohne weiteres denken.

Die Bilder 2c und 2d zeigen, daß durch die Operation der Gesichtsausdruck völlig verändert ist. Man könnte meinen, einen ganz anderen Menschen vor sich zu haben. Vor allem Bild 2d, die Profilansicht, bringt dies deutlich zum Ausdruck. Man kann auch hier wie

bei Fall I sagen, daß nun das Gesicht durchaus sympathisch und anziehend wirkt. Bild 2e zeigt nun im Gegensatz zu Bild 2b eine völlig normale Artikulation der Zahnreihen.

Die Operation selber konnte zu den schwierigen Fällen gezählt werden. Grund dazu war schon die etwas anormal tiefe Lage des Kiefergelenks. Hierdurch läßt sich auch die später auftretende leichte Facialisparese erklären: der Druck, der bei der Operation auf die Weichteile ausgeübt werden mußte, war hier stärker als gewöhnlich. Auch die Gefäßanomalien — eine quer über den Kieferast verlaufende Arterie! —, die bei der linksseitigen Operation zu einer stärkeren Blutung Anlaß gaben, sind als erschwerendes Moment zu betrachten. Um so erfreulicher ist es, daß der Heilungsverlauf im wesentlichen komplikationslos und der Erfolg der Operation ein vollkommener war.

Fall III.

Pat.: Hans Blaschke, 20 Jahre alt.

Anamnese: In der Familie sind keine besonderen Krankheiten nachzuweisen, es sind auch keine Fälle von Progenie aufgetreten. Der Pat. hat seit seiner Kindheit eine Progenie; das Abbeißen ist ihm nur seitwärts möglich.

Befund: Der Pat. befindet sich in gutem Ernährungszustand, das Gesicht ist symmetrisch. Es besteht eine starke Progenie, die horizontale Frontzahndistanz beträgt in der Mitte 11 mm. Es besteht ein bukkaler Überbiß der unteren Molaren und Prämolaren, und zwar beißt $\frac{|\ 3}{\quad}$ bukk. zw. $\frac{\quad}{|\ 4}$ und $\frac{\quad}{|\ 5}$; $\frac{3\ |}{\quad}$ ling. zw. $\frac{\quad}{5\ |}$ und $\frac{\quad}{|\ 4}$; $\frac{6\ |\ 6}{6\ |\ 6}$ fehlen.

Die Operation wird am 1. 12. 30 von Prof. Axhausen in Lokalanästhesie vorgenommen. Freilegung des aufsteigenden Astes beiderseits vom Schnitt in der hinteren Ohrfurche aus (nach Bockenheimer). Unter Leitung des Auges wird der Knochen 1 cm unterhalb der Incisur mit der Lindemannsäge z. T. durchsägt, dann wird er mit dem Meißel fertig durchtrennt. Der Kiefer wird zurückgelagert, bis die unteren Schneidezähne hinter den oberen stehen. Es wird bemerkt, daß dabei leicht offener Biß vorhanden ist. Der Wundverschluß erfolgt durch Naht bis auf Öffnung für Tampon. Elastische Verschnürung.

Am 6. 1. 31 macht sich Eiterabsonderung aus dem linken Gehörgang bemerkbar. Der Pat. wird in die otologische Klinik geschickt, wo ein Zelluloidtrichter eingesetzt wird.

Am 9. 2. hat die Sekretion aus dem Gehörgang bereits aufgehört, der Trommelfellbefund ist o. B. Das Gehörvermögen ist ungestört, die Artikulation und Okklusion sind normal, die Schienen können entfernt werden und der Pat. wird entlassen.

Der Fall des Pat. Blaschke, bei dem auch noch die alte Methode der Anschneidung des Gehörganges angewandt wurde, ist einer von den Fällen, deren Heilungsverlauf durch Eiterung im Gehörgang kompliziert wurde. Allerdings läßt sich schon durch Einsetzen eines Zelluloidtrichters die Sekretion zum Stillstand bringen. Die Heilung vollzieht sich nun rasch. Der Erfolg der Operation ist als äußerst gelungen zu bezeichnen, was sehr schön aus den beigefügten Bildern ersichtlich wird. Den funktionellen Erfolg veranschaulichen die Bilder 3b und 3d, die die Zahnstellung vor und nach der Operation zeigen: vorher vollständig gestörte Artikulation im Bereiche der Frontzähne, starke Verschiebung im Bereiche der Molaren, nachher normale Schlußstellung der Zahnreihen. Kosmetisch ist der Erfolg nicht minder groß: das Aussehen des Pat. ist gänzlich verändert: während sich auf Bild 3a, das vor der Operation aufgenommen ist, alle sympathisch berührenden Züge auf die obere Gesichtshälfte und die Augengegend beschränken, der untere Gesichtsteil dagegen den Eindruck von etwas Brutalem erweckt, ist auf Bild 3c das Gesicht ein einheitliches Ganzes und läßt keineswegs auf besonders harte Charakterzüge schließen.

Fall IV.

Pat.: Simon Sarch, 31 Jahre alt.

Anamnese: Pat. entsinnt sich nicht, je krank gewesen zu sein, ist aber häufig in zahnärztlicher Behandlung gewesen, wobei mehrere Zähne entfernt wurden.

Befund: Es besteht eine Progenie von 8 mm, die dem Gesicht einen mürrischen Ausdruck verleiht.

Es werden Schienen für den Ober- und Unterkiefer angefertigt. $\frac{5\,3\,|\,1\,3}{5\,4\,|\,3\,5}$ erhalten Retentionsstäbchen für intermaxilläre Verschnürung.

Die Operation wird am 18. 7. 31 von Prof. Axhausen in Lokal- und Leitungsanästhesie ausgeführt. Beiderseits wird mit retroaurikulärem Schnitt nach Anschneidung des Gehörgangs zwischen Parotis und Gehörgang der aufsteigende Ast in der Tiefe freigelegt. Es müssen ein größeres und mehrere kleinere Gefäße unterbunden werden. Der aufsteigende Ast wird etwa 1½ cm unterhalb des processus condyloideus durchsägt. Der Wundverschluß erfolgt durch Naht. Das freibewegliche Fragment des Unterkiefers wird in normalem Überbiß festgelegt und die Stellung durch intermaxilläre Gummizüge festgehalten.

Am 13. 8. werden die intermaxillären Gummizüge teilweise erneuert. Am 15. 8. wird der Pat. zur ambulanten Weiterbehandlung entlassen. Pat. kommt dreimal wöchentlich zur gründlichen Mundreinigung und Kontrolle der intermaxillären Gummizüge.

Die Operation des Pat. Sarch kann als besonders gut gelungen bezeichnet werden. Der Eingriff selber verläuft glatt und vorschriftsmäßig, eine größere Blutung tritt nicht auf, alle Gefäße sind leicht zu fassen und zu unterbinden. Der Heilungsverlauf ist gänzlich komplikationslos und sehr rasch. Schon nach einem Monat kann der Pat. zur ambulanten Behandlung entlassen werden.

Wie groß der kosmetische Erfolg ist, der durch die Operation erzielt wurde, geht aus den Aufnahmen hervor. Die Bilder 4a und 4b zeigen einen infolge des vorgeschobenen Unterkiefers nahezu negroid erscheinenden Menschentyp, Bild 4e dagegen den Typ eines Durchschnittseuropäers. Bild 4f zeigt die gegenüber Bild 4c und 4d vollständig veränderte Artikulation der Zahnreihen.

Zusammenfassung.

Es ist in dieser Arbeit versucht worden, ein Bild von den heute bestehenden Möglichkeiten zur Beseitigung einer Progenie auf chirurgischem Wege zu geben. Es ist auch versucht worden, den Weg, den es hierzu bedurft hat, zu schildern und die Entwicklung darzustellen, die schrittweise, an ihren Fehlern lernend, zu dem geführt hat, was heute chirurgisches Können zu leisten vermag. Es muß einen Wunder nehmen, daß schon um die Mitte des vorigen Jahrhunderts, als die Chirurgie, speziell die Kieferchirurgie, noch in den Kinderschuhen steckte, als die Lehre von der Asepsis ein noch nicht recht glaubhafter Begriff schien und Narkose und Lokalanästhesie noch höchst unvollkommene Dinge waren, ein bereits so hochgradiger Erfolg erzielt werden konnte, wie er von H u l l i h e n beschrieben wird. Es bleibt aber auch für lange Zeit der einzige, und erst um die Jahrhundertwende, in einer Zeit, in der schon mit ganz andern Mitteln gearbeitet werden konnte, werden die Versuche erneuert, die allerdings zu Anfang nicht als besonders erfolgreich zu bezeichnen sind. Die Mißerfolge rührten vor allem her von einem Fehlen von systematischem Zusammenarbeiten von Arzt und Zahnarzt. Erst seit dem Kriege wurde die Wichtigkeit eines solchen Arbeitens und des Vorgehens nach bestimmten Richtlinien völlig erkannt. Es wird die Forderung aufgestellt, die Operation ohne Verletzung der Mundschleimhaut durchzuführen, um die Asepsis zu wahren.

Bei den anfänglich ausgeführten Operationen werden Keilexzisionen am horizontalen Unterkieferast vorgenommen; es werden auch andere Wege, wie Eingehen am Angulus und Abtragen des Kiefergelenks, versucht. Obgleich auch hierbei gute Erfolge erzielt worden sind, so erscheint doch heute die vielfach geübte Methode, die die Durchtrennung des aufsteigenden Astes vorsieht, bedeutend einleuchtender: hierbei wird eine Eröffnung der Mundhöhle vollständig ver-

mieden, Arterie und Nerv alveolaris inferior werden nicht durchtrennt und die Schienung ist bedeutend vereinfacht.

Von den verschiedenen Verfahren, die von den einzelnen Autoren angegeben werden, sind die, die uns hier am meisten interessieren und die eine gewisse Ähnlichkeit miteinander haben, die Methode Lindemann und die nach Bockenheimer modifizierte Methode von Axhausen. Die Vorteile dieses letzten Vorgehens bestehen gegenüber der Methode Lindemann besonders in folgendem: I. Es wird eine große Übersichtlichkeit des Arbeitsfeldes gewährleistet, wodurch rasche Orientierung, Osteotomie unter Führung des Auges und vereinfachte Stillegung etwa auftretender Blutungen ermöglicht werden. II. Eine Schädigung des nervus facialis wird unter allen Umständen vermieden. III. Der kosmetische Erfolg ist vollkommen.

Gegen dieses Verfahren sind zweierlei Einwände erhoben worden: I. konnte infolge der Eröffnung des Gehörganges die Infektionsgefahr erhöht sein; II. wurden während der Heilung Granulations- und Stenosenbildungen im Gehörgang befürchtet.

Die Praxis hat Punkt I widerlegt. Bei genügender mechanischer Säuberung vor der Operation läßt sich ein praktisch keimfreies Arbeitsfeld erzielen.

Die neuerdings von Axhausen ausgeübte Methode, nach der der Schnitt nicht wie bei Bockenheimer im Gehörgang selber, sondern in der Ohrmuschel erfolgt, begegnet den Schwierigkeiten, die von Punkt II angenommen werden. Schrumpfungsvorgänge sind nun ausgeschlossen, da die Narbe ja gar nicht mehr im Gehörgang liegt.

Es sei nochmals auf die Erfolge hingewiesen, die mit dieser Operationsart erzielt worden sind.

Am Schlusse meiner Arbeit sei es mir gestattet, Herrn Professor Axhausen für die freundliche Überlassung des Themas und der von ihm operierten Krankenfälle meinen verbindlichsten Dank auszusprechen.

Quellen-Angabe.

Axhausen, Das Kiefergelenkknacken und seine Behandlung. Deutsche Zeitschrift für Chirurgie, 1931, Bd. 232, S. 238.

Axhausen, Pathologie und Therapie des Kiefergelenks. Fortschritte der Zahnheilkunde, März 1932, S. 201.

Bruhn, Über chirurgische und zahnärztliche orthopädische Maßnahmen zum Ausgleich der Makrognathie und Mikrognathie des Unterkiefers. D. M. 1921, S. 385.

Cohn-Stock, Die chirurgische Immediatregulierung der Kiefer, speziell die chirurgische Behandlung der Prognathie. V. f. Z., 1921, S. 321.

Corning, Topographische Anatomie.

Kranz, Einführung in die Orthodontie.

Mayrhofer, Chirurgie der dentalen Mund- und Kieferkrankheiten. 1930.

Perthes, Über Frakturen und Luxationsfrakturen des Kieferköpfchens und ihre operative Behandlung. Archiv für klinische Chirurgie, 1924.

Pichler, Doppelte Unterkieferresektion in einem Falle von hochgradiger Progenie. Archiv für klinische Chirurgie, Bd. 110, S. 444.

Pichler, Die operative Behandlung der Progenie. Stom., 1927.

Pichler, Über Progenieoperationen. Wiener klinische Wochenschrift, 1928.

Bild 1 a

b

c

d

e

Bild 2 a

b

c

d

e

Bild 3 a

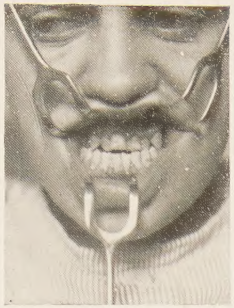

b

c

d

Bild 4 a

b

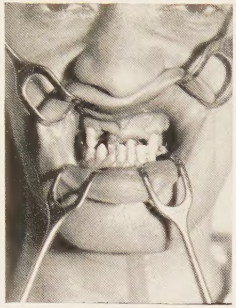

c

d

e

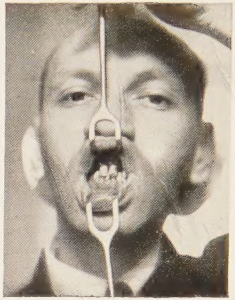

f

Lebenslauf.

Ich bin am 1. Januar 1904 in Königsberg (Preußen) geboren. Am 4. März 1924 habe ich dort an der realgymnasialen Studienanstalt der Königin-Luise-Schule das Abiturium gemacht. Seit dem Sommersemester 1926 habe ich in Königsberg und München Zahnheilkunde studiert und am 28. November 1929 das zahnärztliche Staatsexamen mit „gut“ bestanden. Danach habe ich assistiert und habe mich seit kurzem in Berlin-Britz niedergelassen.